

接着歯科治療専門医 経験症例報告 口腔内写真 <臨床実績 (10症例) >

症例番号 XX

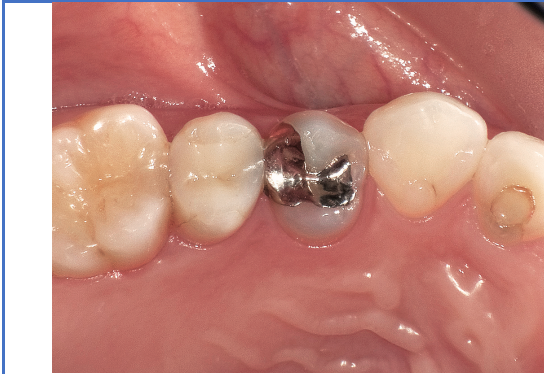専門研修医氏名 XXXXXX 印

指導医氏名 XXXXXX 印

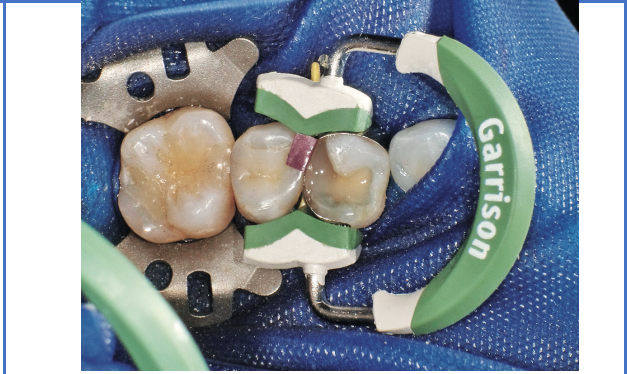患者情報

カルテ番号：999999	患者名 (イニシャル)：N.A.	1961 年生 (西暦)	性別： 男
--------------	------------------	--------------	-------

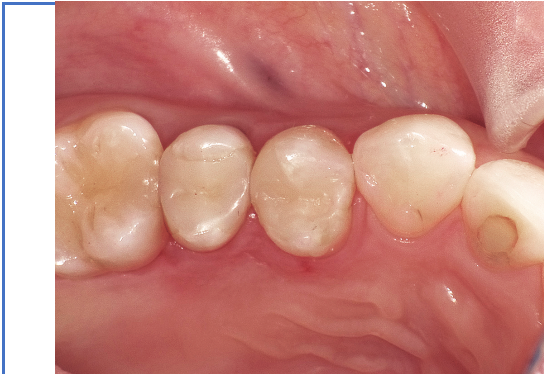術前 (XXXX.XX.XX.)




術中 (XXXX.XX.XX.)




術後 (XXXX.XX.XX.)



リコール - 1 (XXXX.XX.XX.)



リコール - 2 (XXXX.XX.XX.)



リコール - 3 (XXXX.XX.XX.)

